


Tandtechnisch werkstuk belicht: vol keramische kroon enkele centrale



Behandelteam

Foto links: Klaas Kaptein,
tandarts te Amsterdam

Foto rechts: Floris Schaap,
Esthetic Dental Team
te Hilversum



Probleem

Mevrouw was een nieuwe patient in onze praktijk, vrij angstig. Na enige "wen" behandelingen (tandsteen en dergelijke) kwam haar vraag over de esthetiek van de 11.

Oplossing en behandeling

Allereerst hebben we met een plastische restauratie (venus HK) de oude restauratie vervangen. Deze behandeling verliep goed. Er was zeker verbetering vergeleken met de oude situatie maar we waren beiden niet tevreden over het eindresultaat.

Vervolgens hebben we de 11 geprepareerd met een chamferboor, buccaal een schouder van 1,5 mm

zodat er voldoende ruimte zou zijn voor porselein om ook cervicaal esthetisch een goed resultaat te bereiken. De tijdelijke kroon werd vervaardigd van Protemp garant 3, kleur Iv a3 en vastgezet met tempbond (Kerr).

Materiaal

De uiteindelijke kroon, Procera AL2O3 kapje, opgebakken met Shofu AI is vastgezet met Panavia F 2.0 nadat het oppervlak van de stomp 15 seconden is geëtsd met 37% fosforzuur en voorbewerkt met EDprimer van Panavia.

Meer Informatie

www.estheticdentalteam.nl
T 035 772 88 89

Publiceren

Uw werkstuk in deze rubriek publiceren? Stuur uw fotomateriaal en begeleidende tekst naar info@tandtechnischmagazine.nl

Foto 1: vooraf situatie met gevulde element alvorens het prepareren.

Foto 2: modelsituatie met kap.

Foto 3: eerste brand.

Foto 4: situatie bij aankomst laboratorium.

Foto 5: kroonpassing na eerste brand.

Foto 6: kroonpassing na tweede brand.

Foto 7: kroon na glansbrand

Foto 8: eindresultaat.

Foto 9: eindresultaat.

Foto 10: eindresultaat.

Foto 11: portretfoto.

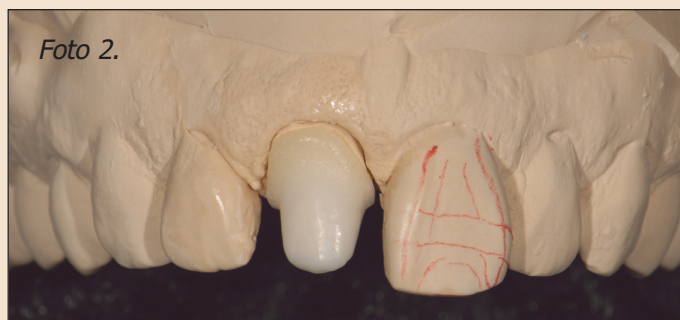
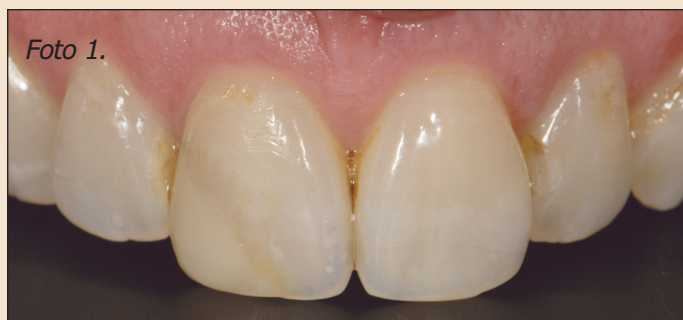
Foto 3.

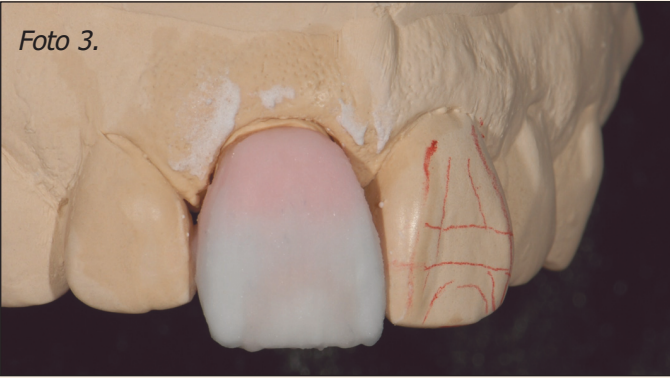


Foto 4.

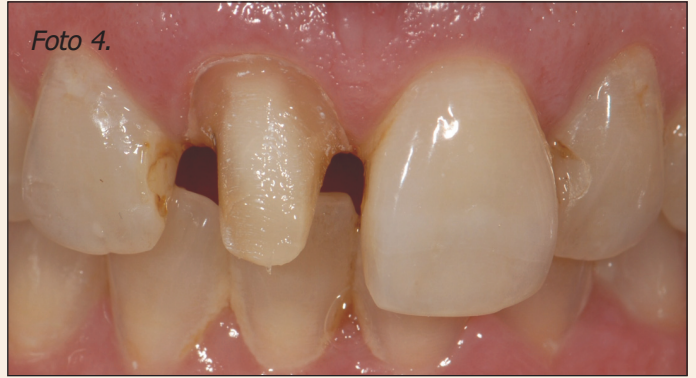

Foto 5.

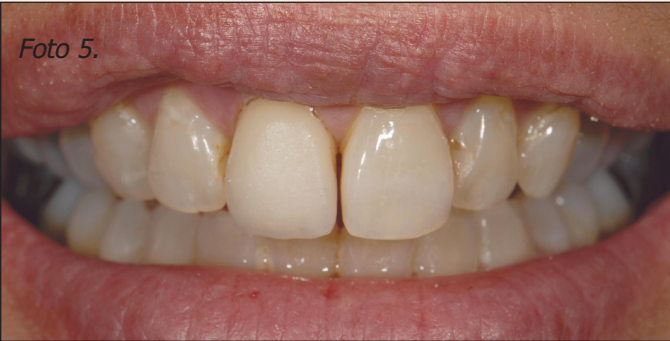

Foto 6.

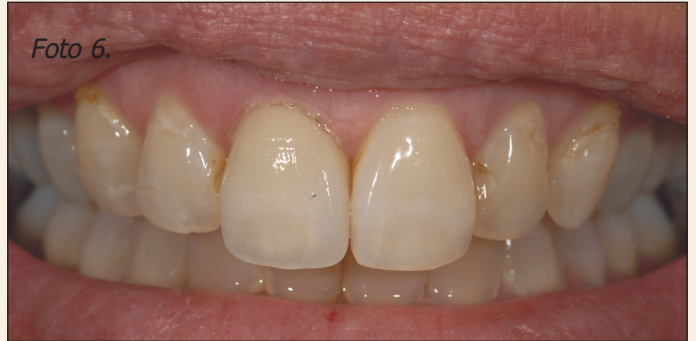

Foto 7.

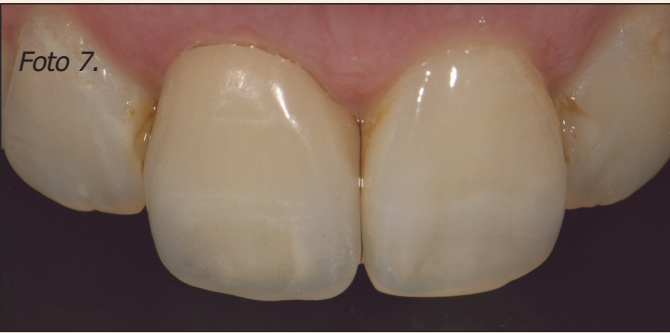

Foto 8.

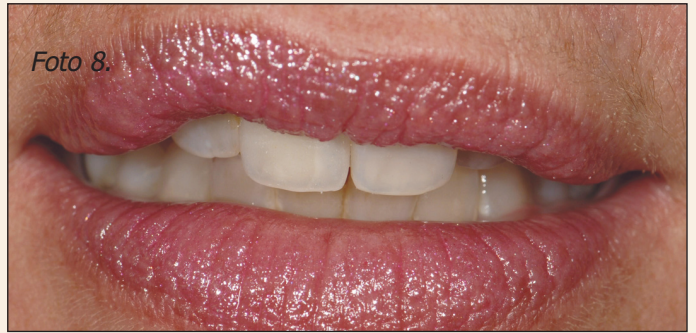

Foto 9.

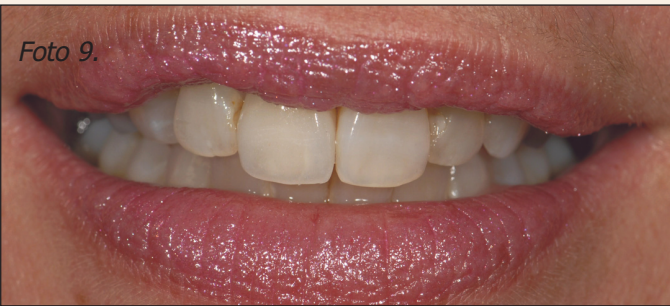

Foto 11.



Foto 10.

