


# Tandtechnisch werkstuk belicht: amelogenesis imperfecta



## Behandelteam:

Tandtechnici:  
Ronald Mak en Floris Schaap  
Esthetic Dental Team  
Hilversum

Tandarts:  
Eric Tak  
Praktijk voor Esthetische  
Tandheelkunde, Woerden

Tandarts:  
Ingrid Nooijen  
Praktijk voor Esthetische  
Tandheelkunde, Woerden

## Probleem

In maart 2005 bezocht deze jonge patiënte ons voor de eerste keer. Ze had last van vlekjes op haar tanden: amelogenesis imperfecta. Ook was de stand niet optimaal.

## Behandeling

We hebben de 11 en 21 tijdelijk met composiet gevuld, na oppervlakkig de vlekje te hebben uitgeslepen. Er werd een OPT, RSP en modellen vervaardigd om een orthodontisch behandelplan te maken.

In 2008 is tandarts Ingrid Nooijen begonnen met de orthodontische behandeling. Er was een II/1 afwijking met de onderkaak in retropositie. De

vaste apparatuur (Damon) werd aangebracht en de behandeling verliep voorspoedig.

## Maximaal fixeren

In augustus 2009 was de orthodontische behandeling klaar. Patiënte was blij met de stand van de tanden. Er werden afdrukjes gemaakt ten behoeve van clear overlays om de tanden maximaal te fixeren. De cc bars werden boven en onder geplaatst en de vaste apparatuur werd verwijderd.

Nu de stand van de tanden zo mooi was, wilde ze graag ook de tanden zelf supermooi hebben. We hebben de mogelijkheden

besproken en gekozen voor 0.4 mm dunne porseleinen facings.

## Spaarzaam geprepareerd

In november 2009 heeft tandarts Eric Tak de 13, 12, 11, 21, 22 en 23 spaarzaam geprepareerd en afgedrukt. Met behulp van spot-ets werden de tijdelijke kunstsharsfacings in een bedje van flowable composiet vastgezet.

Op het laboratorium zijn de afdrukken uitgegoten en de gips stompjes zijn gedupliceerd in vuurvaste stomp materiaal van Cosmotech. Op het vuurvaste materiaal is Antagon interaction veldspaat keramiek gebakken.

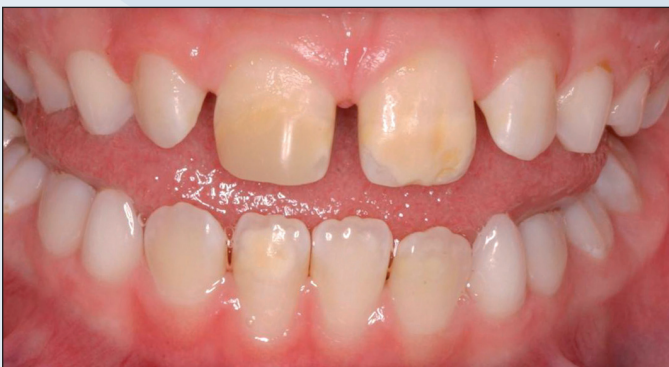

Foto 1. Situatie voor de behandeling.

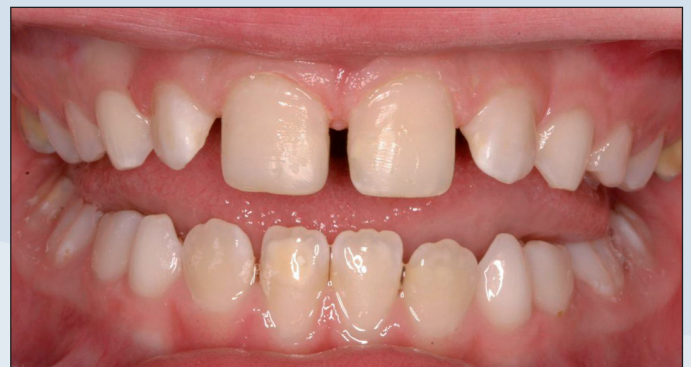
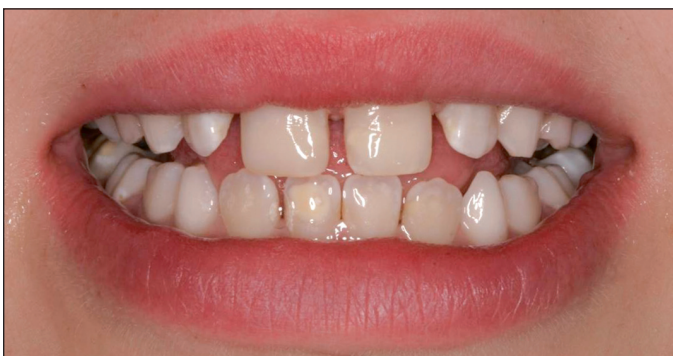
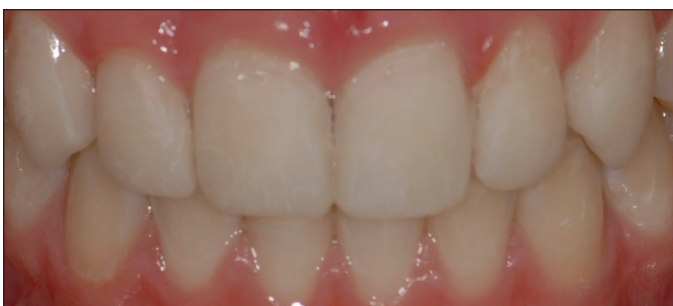Foto 2. De 2.1. en 1.1. zijn oppervlakkig beslepen en gevuld met composiet.

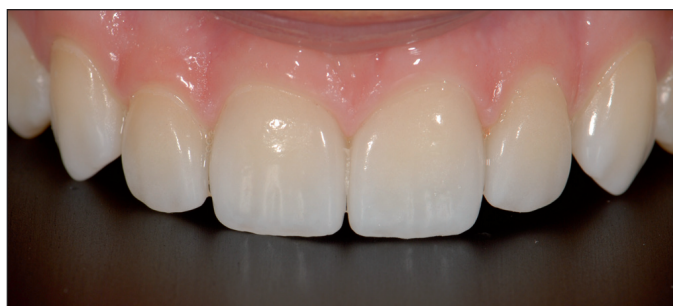

1 december 2009 was de grote dag en werden de facings adhesief vastgezet met Clearfill Esthetic Cement. Er werden afdrukken gemaakt voor een nieuwe clear overlay. Een schitterend resultaat. De patiënte is 'so happy' met haar nieuwe lach!

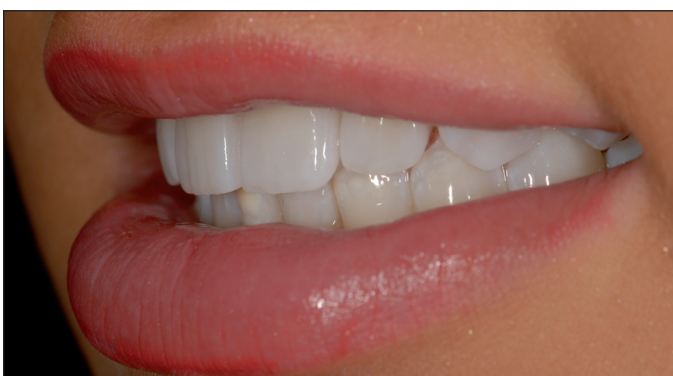*Links foto 3. Situatie met composiet.*



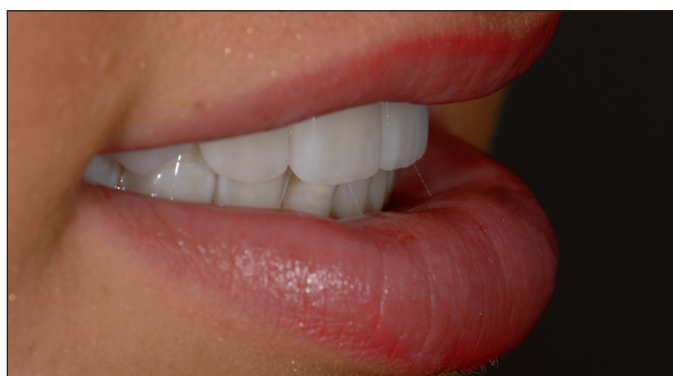*Foto 4. Tijdelijke kunsthars facings.*



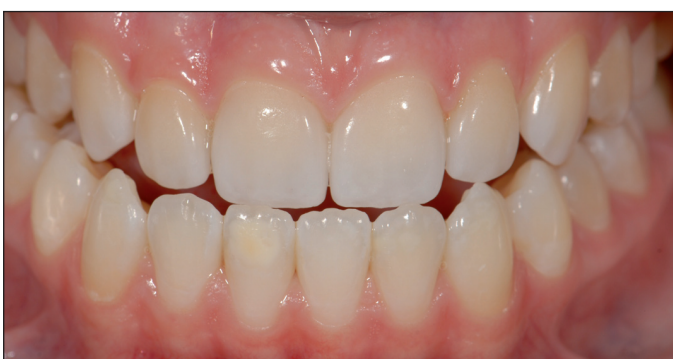*Foto 5. Eindresultaat.*



*Foto 6. Eindresultaat.*



*Foto 7. Eindresultaat.*



*Foto 9. Eindresultaat.*



*Foto 10. Portret.*



**Meer informatie:**  
[www.estheticdentalteam.nl](http://www.estheticdentalteam.nl)