

Tandtechnisch werkstuk belicht

Behandeling aangeboren afwijking



Behandelteam:

Tandtechnic, Ronald Mak en Floris Schaap
Esthetic Dental Team, Hilversum

Tandarts: Eric Tak,
Praktijk voor Esthetische
Tandheelkunde, Woerden

Gebruikte materialen: brug: Zirkonium van Nobelbiocare Keramiek: IPS E-max Ceram

Mary is een meisje van 22 jaar en heeft een aangeboren afwijking, het syndroom van Turner. Dit is een chromosomale afwijking, die alleen bij meisjes voorkomt. Ze wordt met vrouwelijk hormoon behandeld. Mary heeft ook een afwijking aan de hartklep en moet bij bloedige ingrepen profylactisch antibiotica krijgen.

*Links: voor behandeling.
Rechts: na behandeling.*



Door een bal op haar bovenfront in 1999 zijn de 11 en 12 avitaal geworden en endodontisch behandeld.

In 2006 ontstond er zwelling en was er een fistel. Aanvankelijk was er met de operatiemicroscoop geen fractuur zichtbaar. Patiënte werd verwezen voor een chirurgisch opklapje voor nader onderzoek.

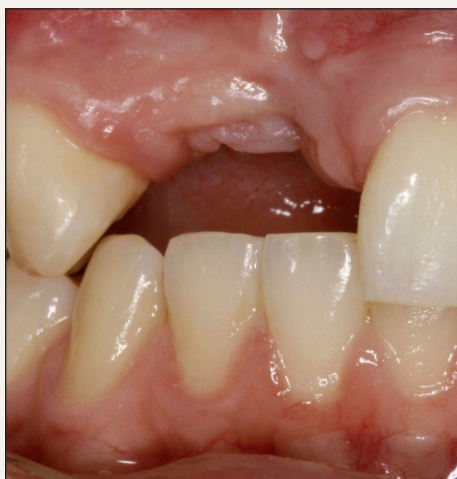De kaakchirurg heeft ter plaatse van de 11 en 21 een retrograde apexresectie uitgevoerd.

Een half jaar later bleek er toch een verticale fractuur aanwezig te zijn en was er geen bot meer aanwezig vestibulair van de 11 en 21. De elementen zijn toen verwijderd.

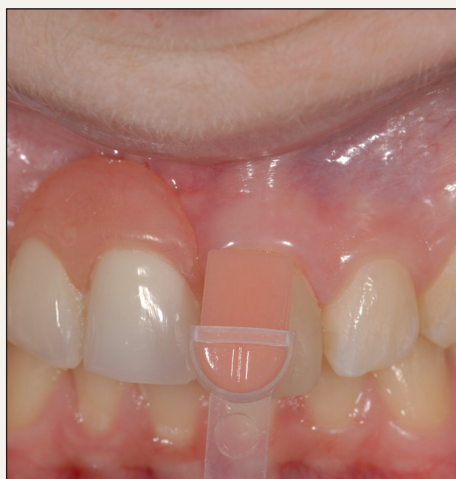Om een goed behandelplan op te stellen voor Mary is er toen overleg geweest met een internist, een endocrinoloog en een implantoloog.

In verband met haar groei-afwijking werd het plaatsen van implantaten

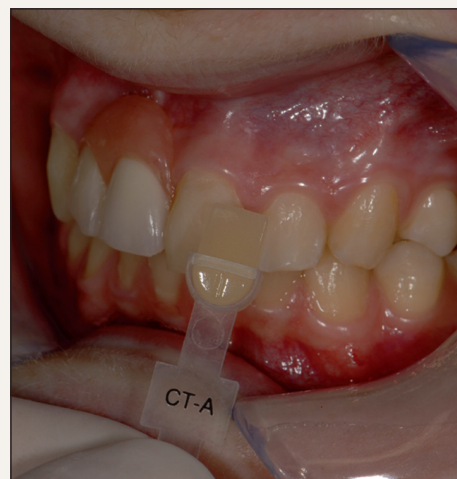in de bovenkaak afgeraden, zeker in combinatie met een botopbouw. Dat was jammer. Er zat immers een behoorlijke deuk in de kaak. Omdat we niet konden implanteren, hebben we naar een andere oplossing gezocht. Er werd een vierdelige brug vervaardigd, waarbij met roze porselein het defect zo goed mogelijk werd opgevuld. Gelukkig is de lachlijn niet zo hoog en hebben we een mooi esthetisch resultaat kunnen bereiken.



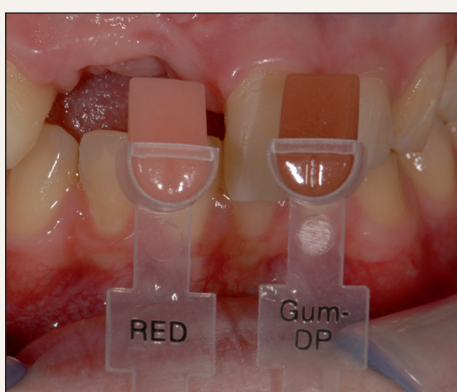
Voor behandeling.



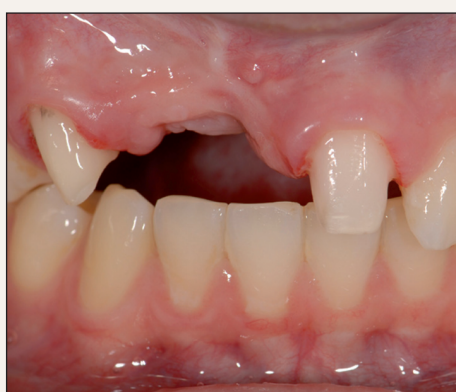Kleuranalyse van tanden en tandvlees.



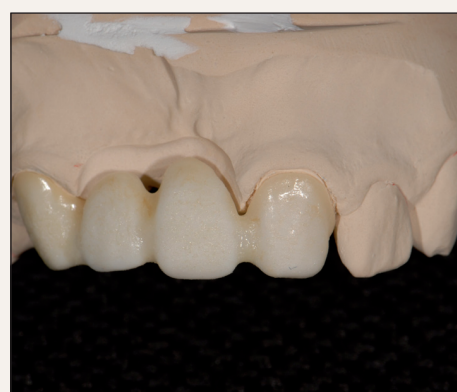Kleuranalyse tanden en tandvlees.



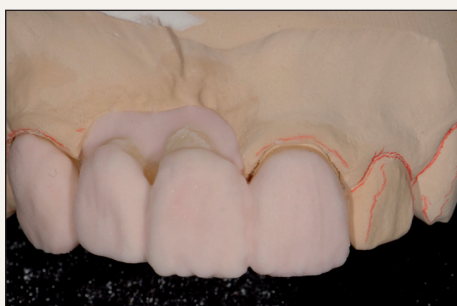Kleuranalyse van tanden en tandvlees.



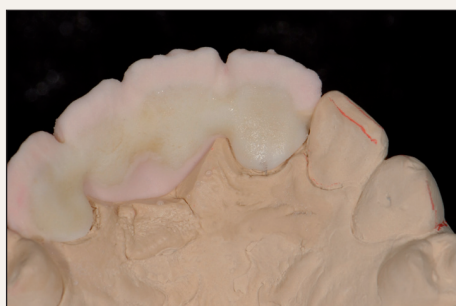
Geprepareerde tanden.



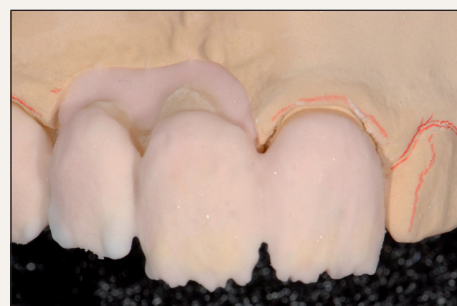Zirkonium basis met schouderkeramiek, gesprinkeld over de liner.



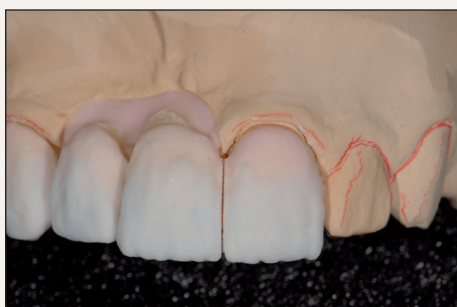Eerste dentine-opzet.



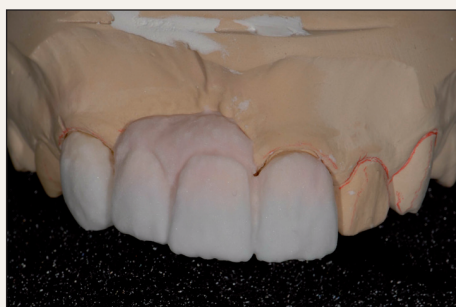Eerste dentine-opzet.



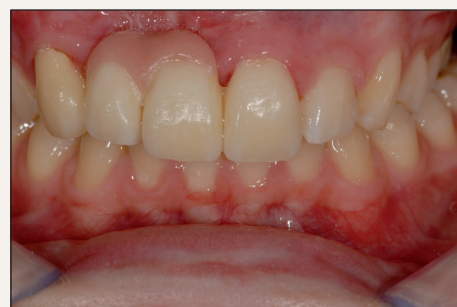Dentine cut-back.



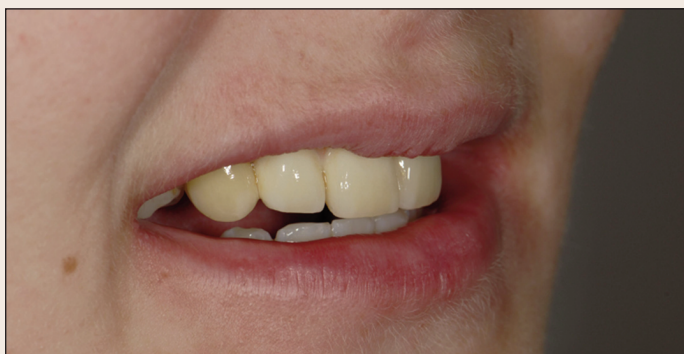Dentine met snij.



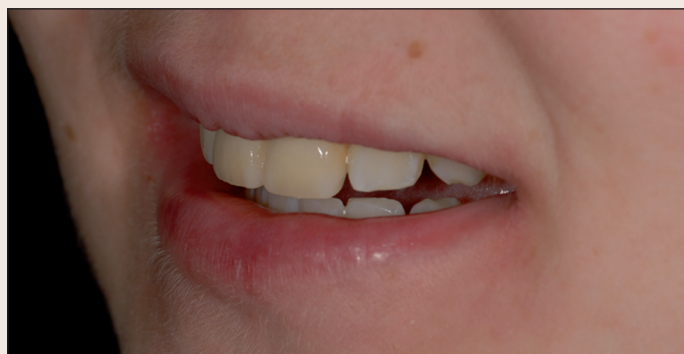Tweede dentine brand.



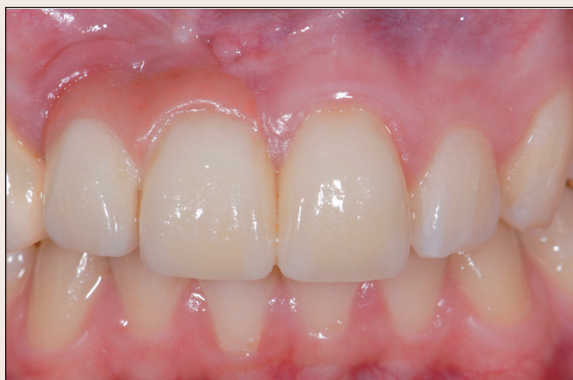Passing voor het glanzen.



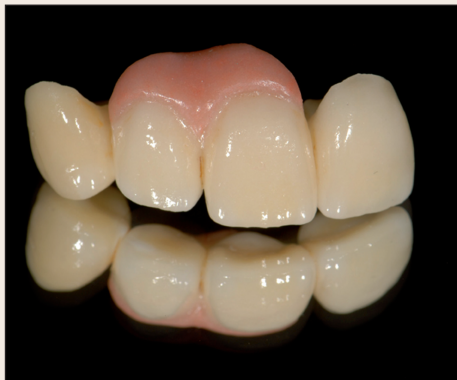Resultaat na het glanzen.



Resultaat na het glanzen.




Eindresultaat na een jaar.



Brug.

Meer informatie
www.estheticdentalteam.nl

 [mijnmond.info/
estheticdentalteam](http://mijnmond.info/estheticdentalteam)

BRANCHEVERENIGING

TANDECHNIEK
ERKEND LID